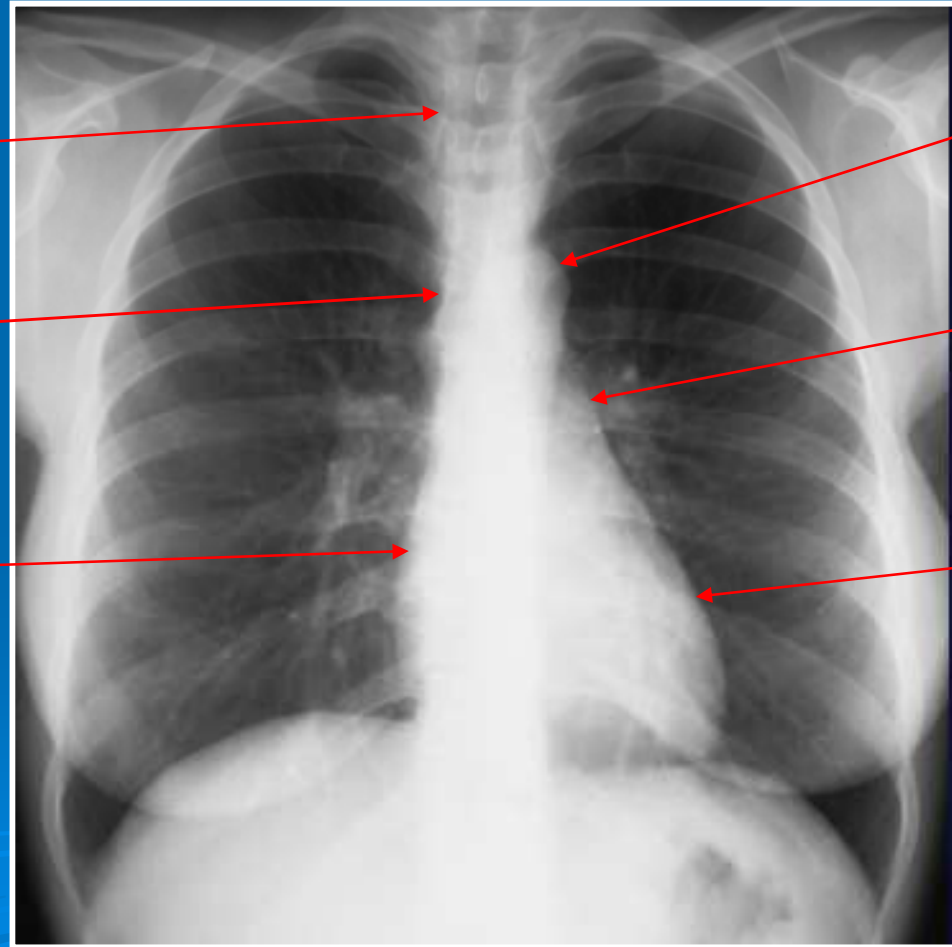


# Évaluation

- Rappeler les critères de réussite d'une radiographie du thorax de face et de profil?
- Citer les constituants des bords du médiastin sur les radiographies du thorax de face et de profil?
- Décrire les lignes médiastinales?
- Situer le hile droit par rapport au hile gauche ? Comment expliquer cela ?
- Quelle est la coupole diaphragmatique la plus haute sur le cliché de face ? Quelle valeur ne doit excéder cette différence de hauteur ?
- A quelle distance de la périphérie les vaisseaux pulmonaires ne sont plus visibles ?
- Expliquer le signe de la silhouette ?

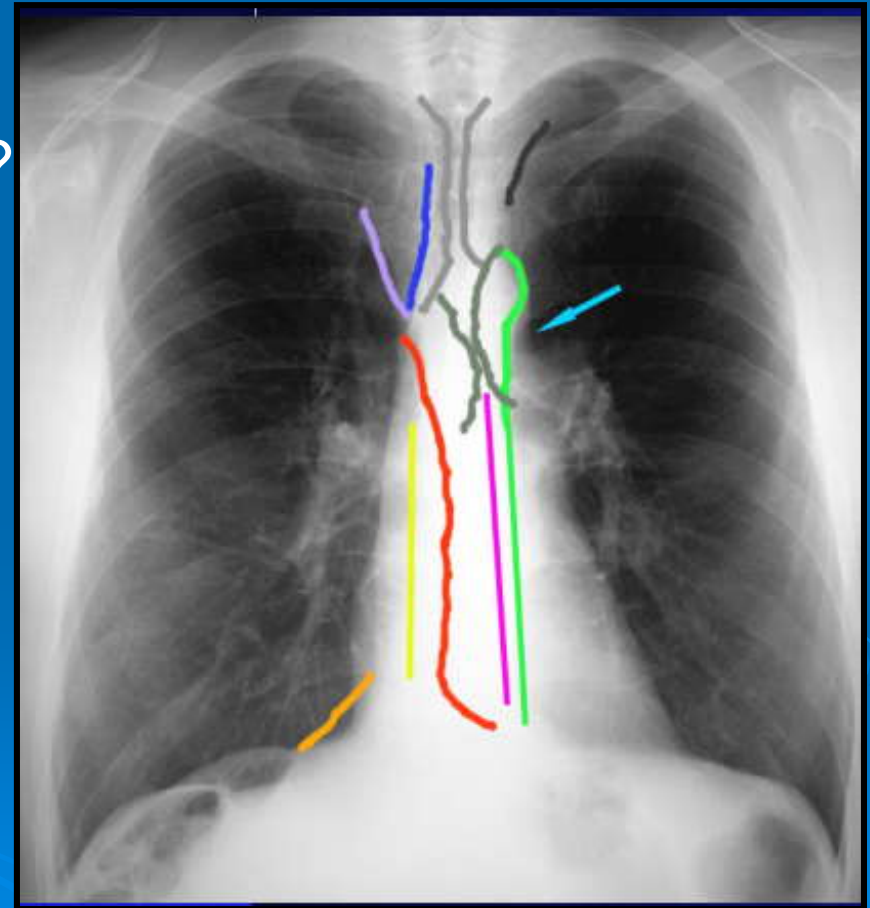
# Évaluation

Légender ce cliché ?



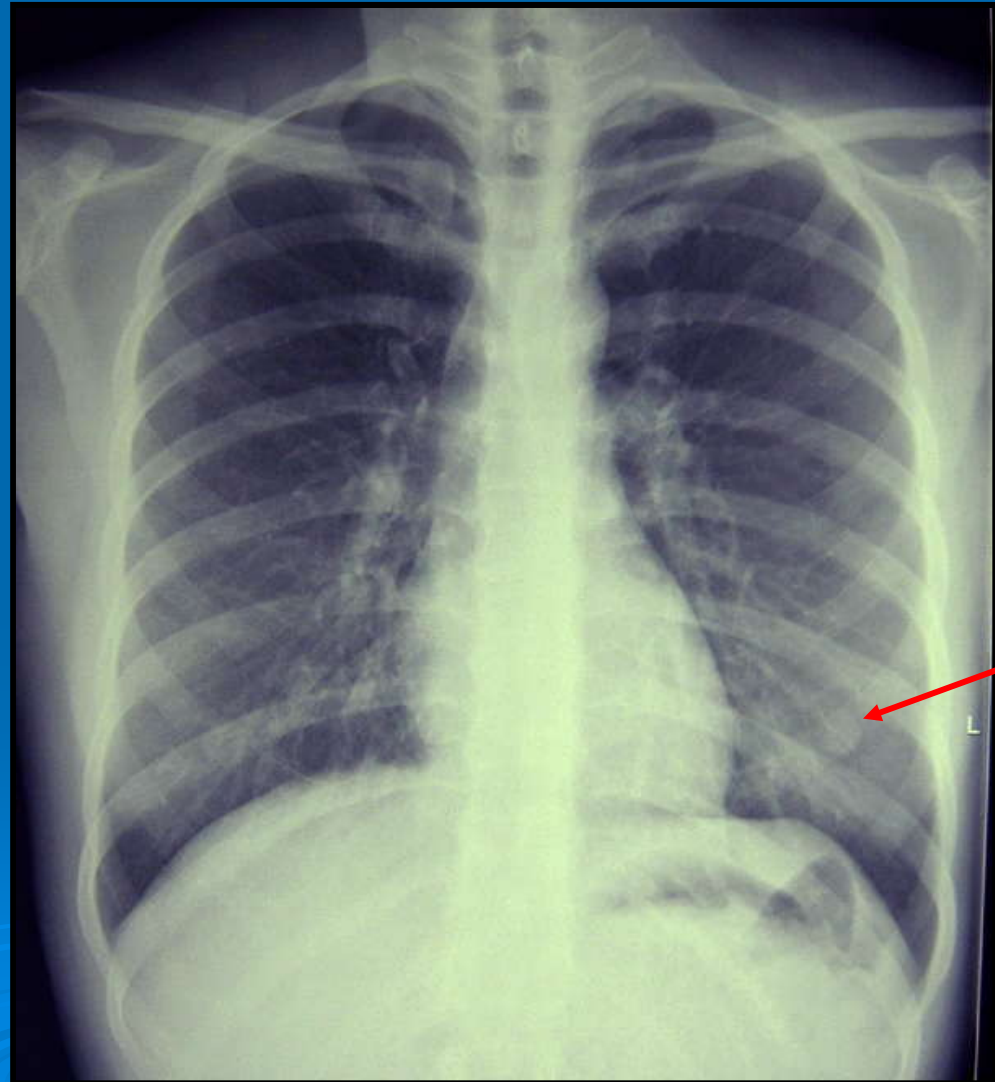
# Évaluation

Nommer les lignes médiastinales ?



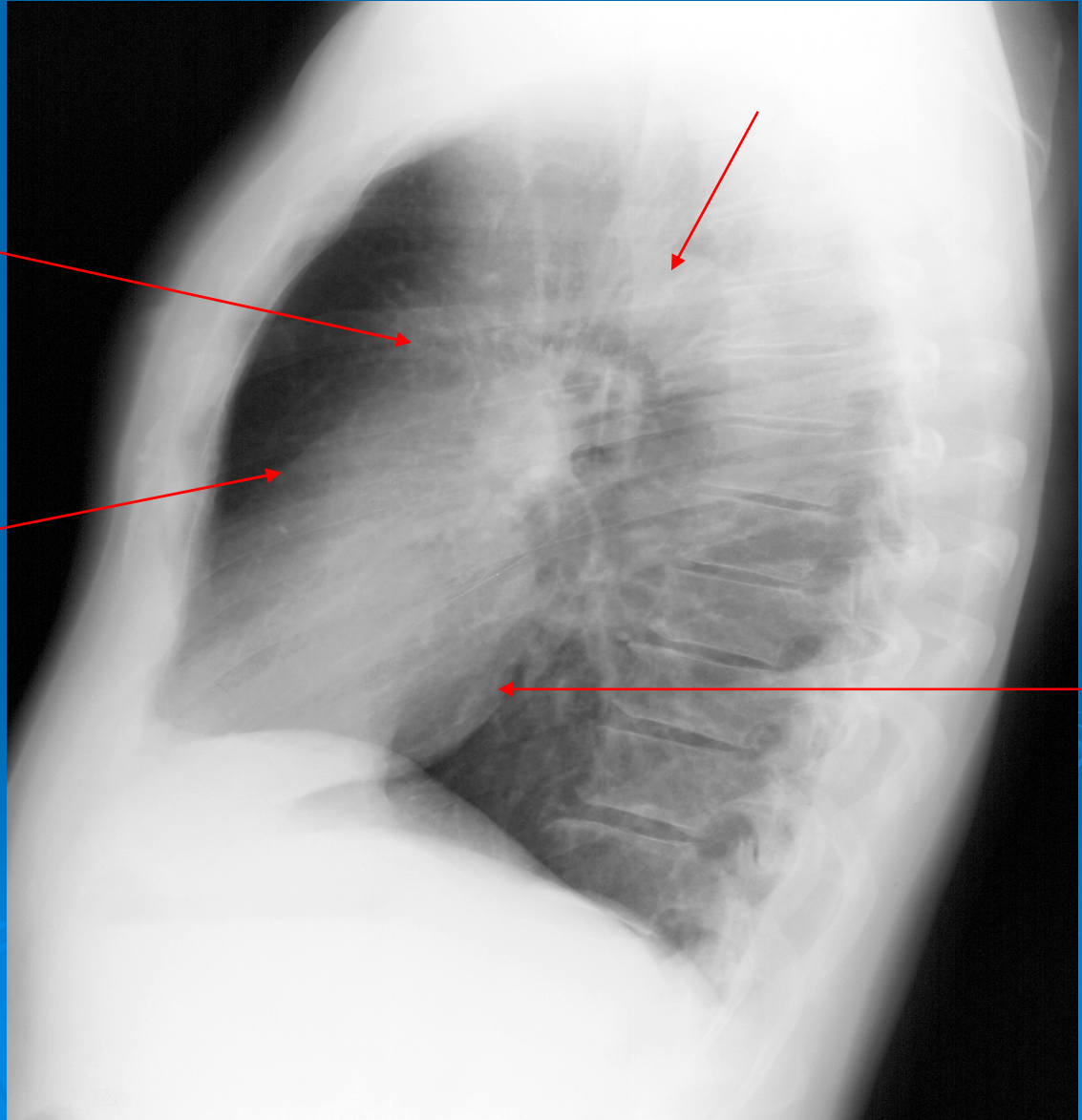
# Évaluation

A quoi correspond cette opacité nodulaire?



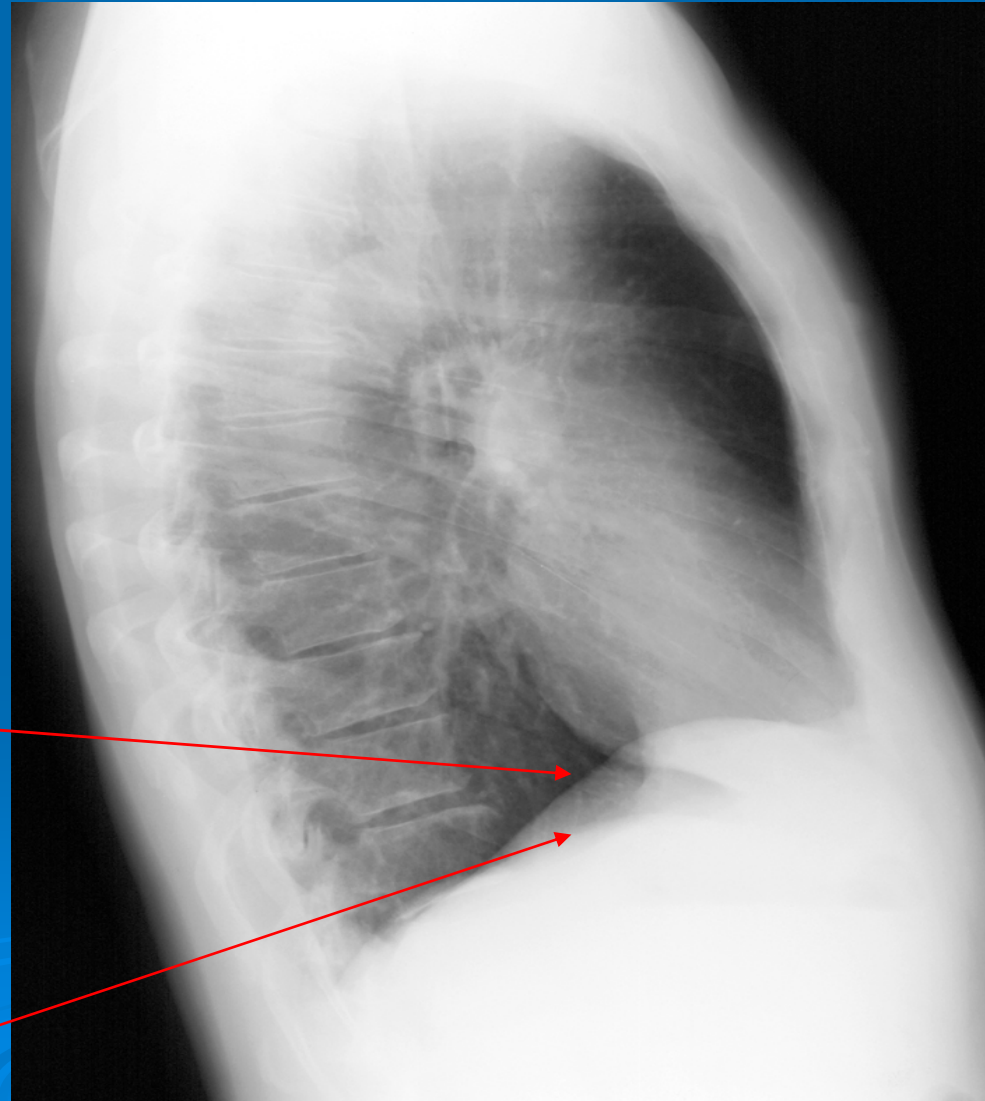
# Évaluation

Faites une légende?

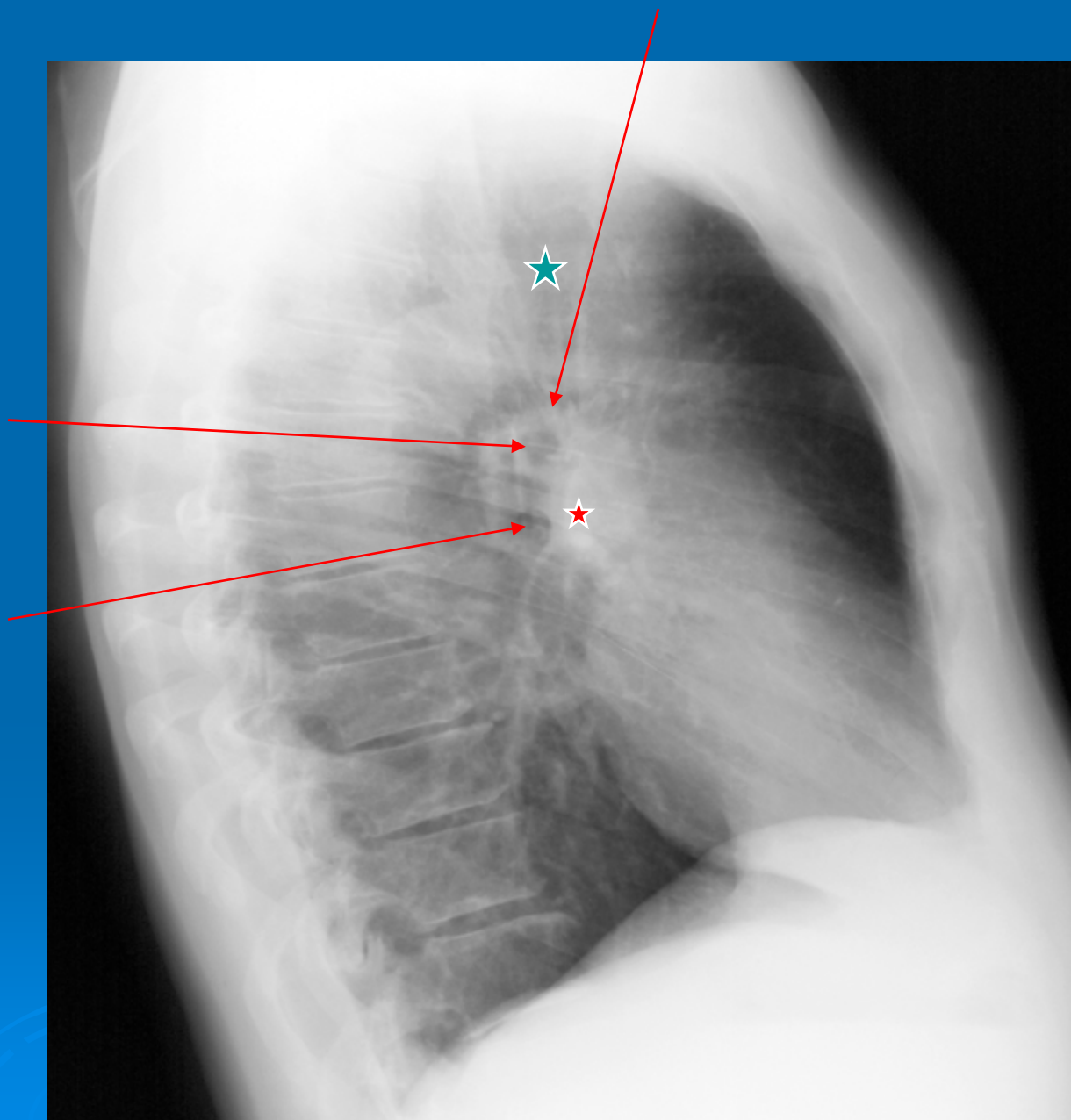


# Évaluation

Faites une légende ?

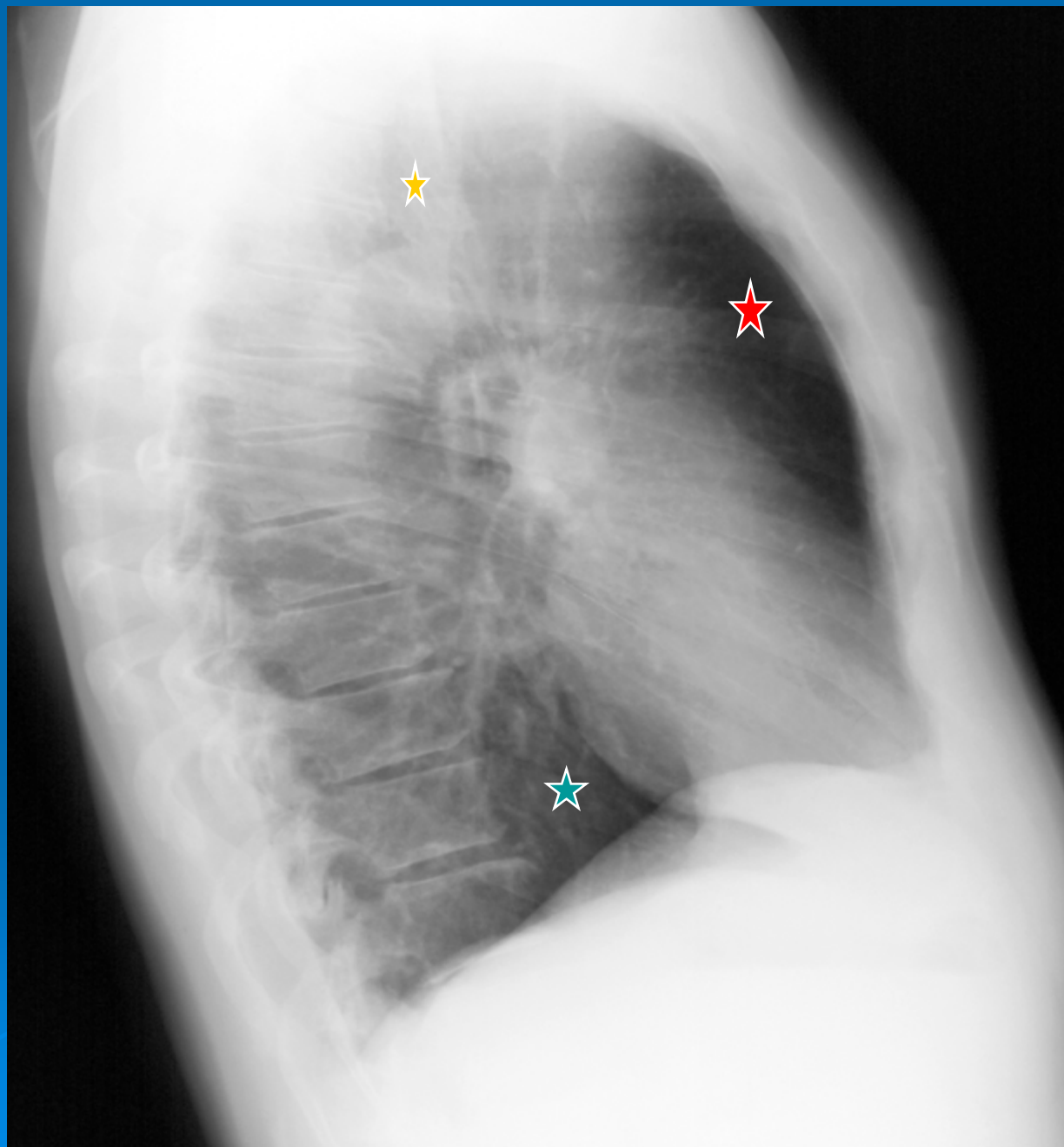


Faites une légende ?



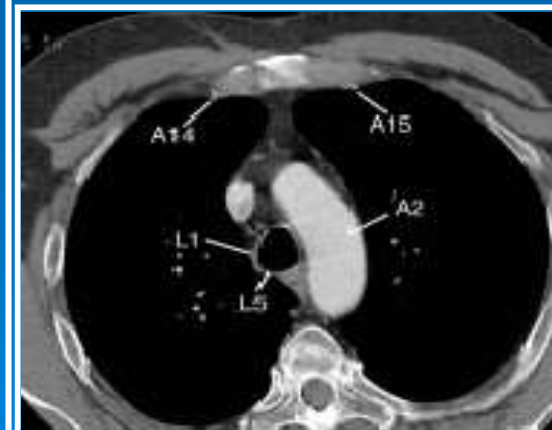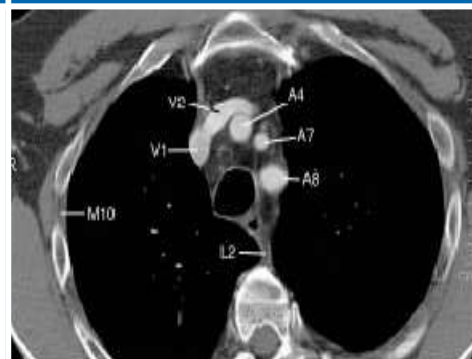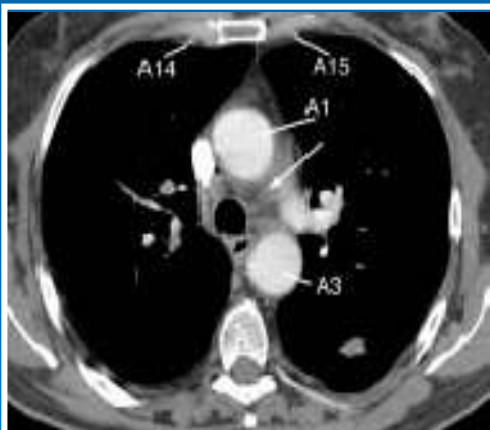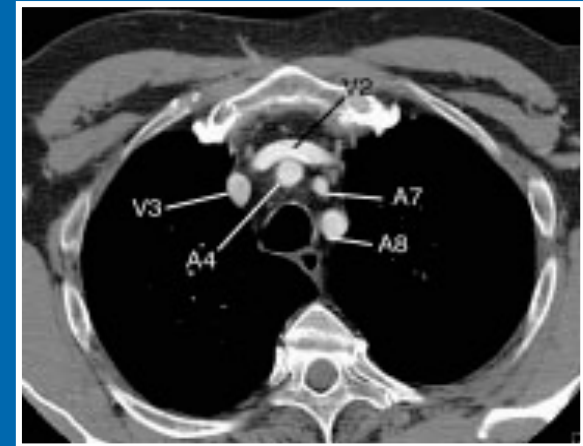


Faites une légende ?





Faites une légende de ces coupes tomодensitométriques par analogie aux schémas figurant dans le polycopié ?



Faites une légende de ces coupes  
tomodensitométriques par analogie  
aux schémas figurant dans le  
polycopié ?

